

УДК 616.438:612.015.31

ПОЛІМОРФІЗМ ТІЛЕЦЬ ТИМУСА У ТВАРИН РІЗНИХ ТАКСОНОМІЧНИХ ГРУП

О. М. Клименко

Институт эпизоотологии УААН, вул. Князя Володимира, 16/18, Рівне, 33028 Україна

Одержано 15 жовтня 2002

Полиморфизм телец тимуса у животных разных таксономических групп. Клименко О. Н. — Рассмотрены особенности строения и закономерности структурной организации телец тимуса животных. Установлено, что в телецах тимуса активность катаболических ферментов повышена, а сами тельца обладают значительным полиморфизмом у представителей разных классов позвоночных животных.

Ключевые слова: тельца тимуса, гистология, строение, ферменты, позвоночные.

Polymorphisms of the Thymus Bodies in Animals of Different Taxonomical Groups. Klimenko O. M. — Peculiarities of structure and regularities of structure organization of thymus bodies are considered. It is stated that in thymus's bodies, activity of catabolic ferments increase, and the bodies show significant polymorphism in representatives of different classes of vertebrates.

Key words: thymus's bodies, histology, construction, ferments, vertebrates.

Вступ

Морфофізіологічне дослідження, що спрямоване у філогенетичному напрямку, дає змогу визначити шляхи пристосування організму до даних умов існування. З іншого боку, морфофізіологічний метод дозволяє визначити вплив на таксономічні групи тварин таких факторів зовнішнього середовища, які іншими шляхами визначити набагато важче. Вивчення морфофізіологічних особливостей тварин дозволяє встановити екологічну обумовленість у характері розвитку близьких форм і, таким чином, одночасно поглибити їхню екологічну характеристику (Шварц, 1980).

Одним з найменш вивчених імунних органів слід вважати тимус. Значна кількість висновків досліджень з питань онтогенезу та архітектоніки тимуса не тільки не співпадають, але й знаходяться у протиріччі. Це пов'язано з тим, що будова тимуса у представників різних класів і навіть різних видів тварин має певні суттєві відмінності. Тому важливе значення для вивчення реакцій Т-клітинного імунітету можуть мати дослідження морфологічних та фізіологічних параметрів тимуса в філогенетичному аспекті. Функціональна активність тимуса пов'язана з біосинтетичними процесами та активністю ферментів, що містяться в його структурах. Специфічними утвореннями тимуса, що розташовані у медулярній зоні, є тельця тимуса. Більшість авторів пов'язує формування тільця тимуса з деструкцією клітин епітеліального ретикулу та клітин лімфоїдного ряду.

Інтенсивні процеси катаболізму в тимусі зумовлюють руйнування більш як 80% тимоцитів, які мають певні морфологічні та імунологічні відхилення (Гриневиц, Чеботарев, 1989; Дранник та ін., 1994; Ройт, 1991). Підвищена активність ряду гідролітичних ферментів і наявність у тільцях тимуса значної кількості низькомолекулярних сполук підтверджують версію про ці утворення як про структури, в яких проходить руйнування частини епітеліальних клітин і лімфоцитів, що не пройшли імунний нагляд (Петров, 1976).

Дослідженнями було встановлено (Caso, 1979), що тельця тимуса вміщують кислі мукосубстанції в таких тварин, як шури, вівці, собаки та мавпи. У шурів і мавп у тільцях тимуса серед кислих мукосубстанцій є сіаломуциди. У всіх перерахованих тварин тельця тимуса дають позитивну ШИК-реакцію та реакції, які вказують на присутність сульфгідрильних груп білків. Результати цих досліджень вказують на розвиток тільця тимуса із епітеліальних клітин (Caso, 1979).

За даними Б. Гаудекера (Gaudecker, 1974) центральна частина тільця тимуса ссавців дає позитивну реакцію на нейтральні та кислі мукополісахариди, сульфгідрильні і дисульфідні групи. Дослідженнями цього автора також виявлено відмінності в інтенсивності гістохімічних реакцій на гідролази та дегідрогенази в центральній частині тільця тимуса. Ці відмінності залежать від циклу їхнього розвитку: слабкопозитивна реакція спостерігається в тільцях тимуса, які починають утворюватися; інтенсивна гістохімічна реакція — в дегенеруючих тільцях (Gaudecker, 1974).

Деякі автори вважають, що тельця тимуса можуть утворюватися з елементів ретикулярної стромы. Їхні дослідження показали, що тельця тимуса складаються з концентричних пластинчастих утво-

рень. Навколо них розміщується шар ретикулярних клітин. Одна або більше ретикулярних клітин або міхурцевих структур утворюють центр тільця тимуса. В ретикулярних клітинах спостерігається дегенерація ядер та набухання цитоплазми (Konen, Weiss, 1964).

Згідно з даними деяких дослідників, тільця тимуса складаються з клітин, нашарованих одна на одну, які розділені щільними. Зовнішні шари клітин тілець тимуса мають вигляд сплюснених пластинок. Середній шар складається з пучків філаментів, які нагадують філаменти, що знаходяться в епітеліальних клітинах. Центр тілець тимуса заповнений дегенеруючими клітинами, в яких зберігається оболонка, десмосоми та велика кількість тонких філаментів. Від периферії до центру тілець тимуса розміщуються епітеліальні клітини на різних стадіях дегенерації (Tögö et al., 1965).

На думку деяких дослідників, фракціонування структурних складових тимуса є прямим методом оцінки ролі його тканин у фізіологічних процесах. Для виділення двох найменш вивчених у цьому відношенні фракцій органа вилочкової залози — тілець тимуса та сегментів строми було застосовано метод швидкісної гомогенізації тканин органа в гіпертонічному розчині гліцеролу і диференційоване центрифугування. Тільця тимуса, відносно щільні епітеліальні агрегати, осідають при низьких швидкостях центрифугування, а більш легкі сегменти строми залишаються в надосадочній рідині (Flaum, 1963).

Таким чином, значна кількість дослідників тимуса вважає, що тільця тимуса є елементами його будови, які мають складну внутрішню структуру, підвищену активність ферментів і відповідають за процеси деструкції клітин в органі. Але, разом з тим, при аналізі структурної організації тілець тимуса існує багато розбіжностей в їхніх характеристиках, що пропонуються різними авторами. Тому метою нашого дослідження було охарактеризувати морфологічну структуру та гістохімічні особливості тілець тимуса у представників різних класів хребетних тварин.

Матеріал і методи

Відповідно до поставлених завдань для аналізу параметрів тілець тимуса хребетних тварин були проведені дослідження, які ґрунтувалися на використанні комплексу гістологічних, гістохімічних та біометричних методів. При виконанні експериментальної частини роботи досліджували тимус деяких прісноводних риб, земноводних, плазунів, птахів і ссавців.

Із класу риб досліджували представника корошових риб — карася золотого (*Carassius carassius*); земноводних — жабу зелену (*Bufo viridis*); плазунів — вужа звичайного (*Natrix natrix*); птахів — курку свійську (*Gallus bankiva*); ссавців — бика свійського (*Bos taurus*), вівцю свійську (*Ovis aries*), свиню свійську (*Sus scrofa domestica*), кроля свійського (*Oryctolagus cuniculi*).

Для виготовлення контрольних гістологічних препаратів і препаратів-відбитків тканини тимуса забарвлювали гематоксиліном і еозином, гемалауном Майєра, галуновим карміном за Май-Грюнвальдом та за Романовським-Гімза. Ідентифікацію і визначення локалізації хімічних сполук в тканинах проводили за гістохімічними методами Е. Пірса (1962) та О. І. Кононського (1976). Локалізацію нуклеїнових кислот визначали методами Ейнарсона, Браше, Курніка та за люмінесценцією в ультрафіолетових променях при обробці матеріалу акридиновими барвниками. Оцінку локалізації білка в тканинах тимуса проводили методами Шуста, Бонхега, Мікель-Кальво. При вивченні вуглеводів наявність глікогену в тканинах оцінювали згідно методів Мак-Мануса, Шабадаша і Беста. Глікозаміноглікани виявляли за Гале, а також фарбуванням метиленовим синім з використанням метакромазії. Загальні ліпіди виявляли суданами за Мак-Манусом і Кеєм та Уайхедом. Диференційне виявлення кислих і нейтральних ліпідів проводили сульфатом нільського блакитного за Кайном. Наявність фосфатидів в тканинах визначали кислим гематеїном за Бекером, а активність ферментів — наступними методами: сукцинатдегідрогеназа (КФ 1.3.99.1) — Валькер, Нахлас і Зелігман; неспецифічна естераза — Пірс; ліпаза (КФ 3.1.1.3) — Гоморі; ацетилхолінестераза (КФ 3.1.3.7) — Гоморі; лужна фосфатаза (КФ 3.1.3.2) — Гоморі-Такаматчу; кисла фосфатаза (КФ 3.1.3.1) — Гоморі; АТФ-аза (КФ 3.6.1.3) — Падікула та Герман.

Виготовлені препарати вивчали за допомогою мікроскопів МБС-10, МБІ-15-2. Для фотографування використовували фотокамери ФКМ-1 і пластинчасту камеру мікроскопу МБІ-15-2. Цифрові показники експериментальних досліджень обробляли згідно з біометричним посібником Г. Г. Авранділова (1984). Достовірність результатів визначали за таблицями Стьюдента.

Результати та обговорення

Тимус карася золотого — парний орган, який розміщений безпосередньо поблизу зябрової області. Дорсально обмежений кістковою тканиною черепної коробки, вентрально-задніми вісцеральними дугами і оточуючими їх тканинами ротової порожнини.

Паренхіма має слабовиражену часточкову будову. Окремі часточки мають не однакову щільність розміщення лімфоцитів. Найбільшу площу ($84,40 \pm 1,67\%$) на зрізах тимуса займають часточки, з будовою подібною до медулярної зони тимуса ссавців. Основа цих часточок утворена ретикулоподібними клітинами,

серед яких розташовані клітини лімфоїдного ряду. У паренхімі тимуса риб формуються структури морфологічно подібні до тілець тимуса вищих хребетних тварин. Ці структури тимуса у цьоголіток корошових риб можуть зливатися, утворювати комплекси, які включають в себе до десятка одиниць, формувати кісти і займати значну площу в часточках (рис. 1). На початковій стадії формування вони мають вигляд світлих плям з незначним вмістом клітин. Їхній діаметр у цьоголітка карася становить $26,67 \pm 2,66$ мкм при варіабельності 54,68%.

Тимус жаби зеленої — парний орган, що розташований під шкірою позаду очей, безпосередньо біля барабанної перетинки. Паренхіма тимуса жаб, на відміну від риб, не розділена на частки і складається з клітин епітеліальної строми та клітин лімфоїдного ряду на різних стадіях диференціювання. За щільністю розташування лімфоцитів на зрізах тимуса жаб виділяють медулярну та оточуючу її кортикальну зони. У медулярній зоні тимуса жаб спостерігаються тільця тимуса спрощеного типу, сформовані окремими епітеліальними клітинами. В цих тільцях майже не спостерігаються лімфоцити. Їхній діаметр дорівнює $49,40 \pm 3,88$ мкм (рис. 2).

Тимус вуза звичайного — парний орган витягнутої овальної форми, знаходиться під шкірою позаду барабанної перетинки і прилягає до бічної поверхні трахеї. Зовні тимус оточений сполучнотканинною капсулою, від якої відходять септи, що поділяють орган на часточки. Часточки тимуса вуза мають округлу або полігональну форму. В кожній часточці тимуса вуза виражені кортикальна та медулярна зони.

Паренхіма часточок представлена клітинами лімфоїдного ряду та епітеліоретикулоцитами. Епітеліальні клітини тимуса вуза при постановці гістохімічної реакції на ДНК і РНК забарвлюються нерівномірно, а їх цитоплазма виділяється значною піронінофілією.

Окремі епітеліоретикулоцити мають збільшені розміри, фрагментацію ядра, порушення клітинної оболонки та формують скупчення декількох клітин, що ззовні об'єднані піронінофільним колоїдом. Ці структури утворюють тільця тимуса вуза, які мають округлу форму. Вони утворені із клітин з нечітко вираженими

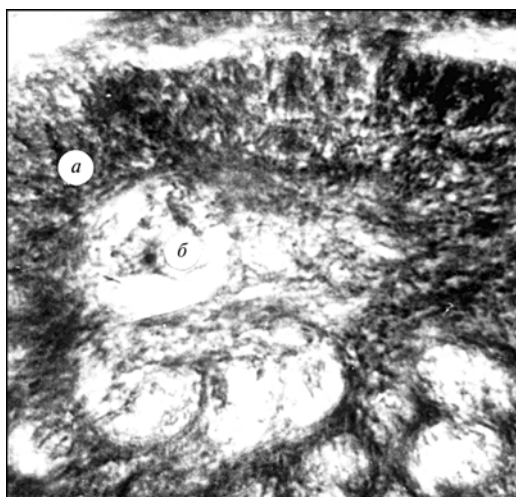


Рис. 1. Тільця тимуса трирічки карася золотого (*Carassius carassius*) (гематоксилін-еозин, $\times 280$): а — лімфоцити; б — кістозне переродження тільця тимуса.

Fig. 1. The small thymus bodies in a three years old crucian carp (*Carassius carassius*) (stained by hematoxylin-eosin, $\times 280$): a — lymphocytes; б — cystic regeneration of thymus bodies.

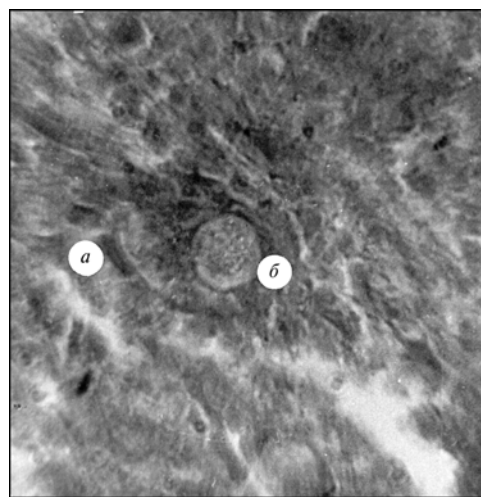


Рис. 2. Тільця тимуса жаби зеленої (*Bufo viridis*) (гематоксилін-еозин, $\times 280$): а — тимоцити; б — тільця тимуса спрощеного типу.

Fig. 2. The small thymus body of the green toad (*Bufo viridis*) (hematoxylin-eosin, $\times 280$): a — thymocytes; б — small thymus bodies of simplified type.

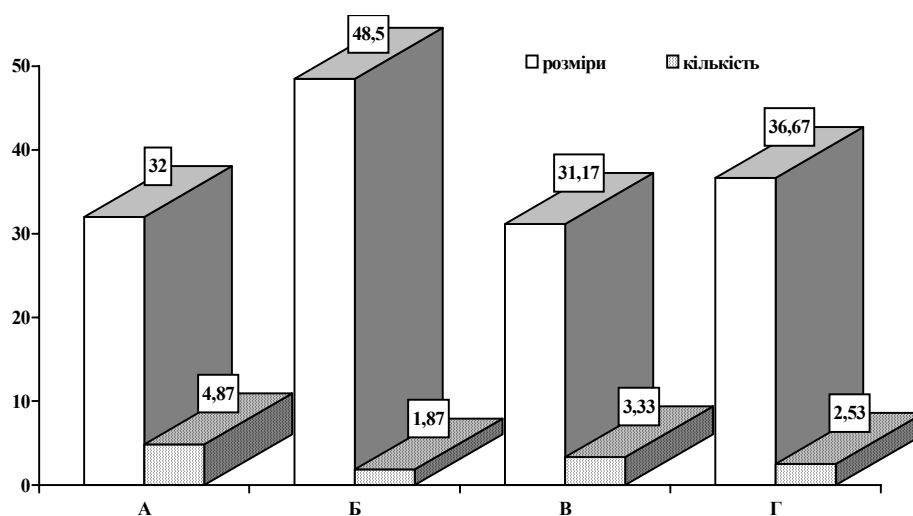


Рис. 3. Розміри (мкм) і кількість тілець тимуса (шт.) в часточках тимуса ссавців різних таксономічних груп (n = 30): А — кроля свійського (*Oryctolagus cuniculi*); Б — свині свійської (*Sus scrofa domestica*); В — вівці свійської (*Ovis aries*); Г — бика свійського (*Bos taurus*).

Fig. 3. Size (mcm) and amount (pieces) of the small thymus bodies in segments of the thymus of mammals different taxonomic groups (n = 30): А — *Oryctolagus cuniculi*; Б — *Sus scrofa domestica*; В — *Ovis aries*; Г — *Bos taurus*.

контурами і різним ступенем змін деструктивного характеру. Тільця тимуса не утворюють складних структур із значною кількістю піронінофільного колоїду.

Тимус курки свійської — парний багаточастковий орган, складається із 6–8 ізольованих часток, що мають рожеве забарвлення і розміщені на лівій та правій сторонах трахеї вздовж яремних вен. Кожна частка має сполучнотканинну капсулу, від якої відходять септи, що поділяють частки на часточки. Основу часточок утворюють епітеліоретикулоцити серед яких розташовані лімфоїдні клітини на різних стадіях диференціювання.

За конфігурацією, клітинним складом, кількістю та щільністю розташування клітин в часточках тимуса курей виділяють субкапсулярну, кортикальну, премедулярну та медулярну зони. Часточки тимуса птахів в окремих випадках мають спільну зливу разом медулярну зону.

Медулярна і премедулярна зони тимуса курей представлені нещільно розташованими клітинами лімфоїдного ряду та епітеліоретикулоцитами. Характерною особливістю медулярних лімфоцитів й епітеліоцитів є підвищена активність сукцинатдегідрогенази в їх цитоплазматичних структурах. Окрім активності СДГ, в цих клітинах відмічається підвищена суданофілія та накопичення ШИК-позитивних речовин.

Тільця тимуса у курей мають вигляд спіралевидних округлених утворень, які складаються з клітин в стадії розпаду та піронінофільного колоїду. Деструкція цитоструктур та лізис клітинних компонентів в тільцях тимуса проходять майже до утворення низькомолекулярних сполук. Постановка ряду гістохімічних реакцій не виявляє в колоїдному компоненті тілець тимуса таких високомолекулярних сполук, як ДНК, глікозаміноглікани, ліпіди. В той же час, тільцям тимуса притаманна інтенсивна реакція з лейкофуксином, що висвітлює ступінь гідролітичного розщеплення глікогену. Подібну структуру має тимус качок і гусей.

Тимус свійських тварин (бика, вівці, свині, кроля) — непарний орган. Він анатомічно поділяється на парну шийну та непарну грудну частини. Шийна частина представлена двома тяжами, які розташовані вздовж трахеї. Грудна частина розміщена в краніальному відділі грудної порожнини. В залежності від ви-

ду, у різних тварин можуть бути достатньо добре виражені обидві частини тимуса, або одна з них, шийна чи грудна.

Анатомічно частини тимуса складаються з часток, які щільно прилягають одна до одної і оточені капсулою тимуса. У паренхімі тимуса ссавців, як і в паренхімі цього органа птахів у кортикальній зоні, виявляються субкапсулярна зона, а на межі кортикальної і медулярної зон — премедулярна. Паренхіму тимуса окремих представників ссавців представлено лімфоцитами і епітеліоретикулоцитами.

Епітеліоретикулоцити, які знаходяться в медулярній зоні тимуса, мають зіркоподібну, витягнуту або неправильну форми і виділяються підвищеним вмістом цитоплазматичних білків, фосфатаз і ШИК-позитивних речовин. В той же час, вміст глікозаміногліканів у медулярних тимоцитах був більшим порівняно з ретикулярним епітелієм.

Підвищена активність ряду гідролітичних ферментів і наявність у тільцях тимуса значної кількості низькомолекулярних сполук підтверджують версію про ці утворення як про структури, в яких відбувається руйнування частини епітеліальних клітин та лімфоцитів, що не пройшли імунний нагляд. Розміри тілець тимуса окремих представників ссавців коливаються від $31,17 \pm 2,56$ мкм — у овець до $48,5 \pm 3,81$ мкм — у свиней. Найбільша кількість тілець тимуса в часточках зустрічається у кролів — $4,87 \pm 0,45$ шт., а найменша — у свиней — $1,87 \pm 0,16$ шт. (рис. 3).

Згідно з тим, що розміри часточок тимуса у різних видів ссавців не мають значних розбіжностей, можливе припущення, що між розмірами тілець тимуса та їхньою кількістю існує певна взаємозалежність. Спочатку тільця тимуса мають заокруглену форму, утворені із спірально закрученого колоїду та клітин з нечітко вираженими контурами і різним ступенем змін деструктивного характеру (рис. 4). Деякі тільця, що значно збільшені у розмірах, можуть мати полігональну, трикутну і навіть видовжену форму (рис. 5). Окремі тільця зливаються, формуючи спільний конгломерат, який дає початок утворенню кіст. Наявність різних типів тимічних тілець дозволяє судити про швидкість відмирання лімфоцитів та епітеліоретикулоцитів і рівень катаболітичних процесів, які мають місце в тимусі ссавців.

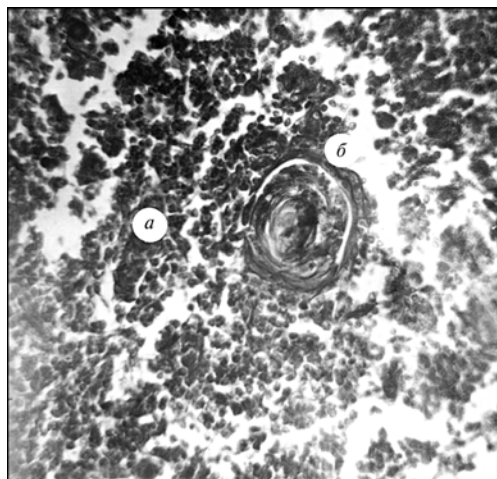


Рис. 4. Тільце тимуса вівці свійської (*Ovis aries*) віком 1,5 року (гематоксилін-еозин, $\times 280$): а — лімфоцити; б — тільце тимуса заокругленої форми.

Fig. 4. The small thymus bodies of domestic sheep (*Ovis aries*) by age 1,5 (hematoxylin-eosin, $\times 280$): a — lymphocytes; б — small thymus bodies of rounded shape.

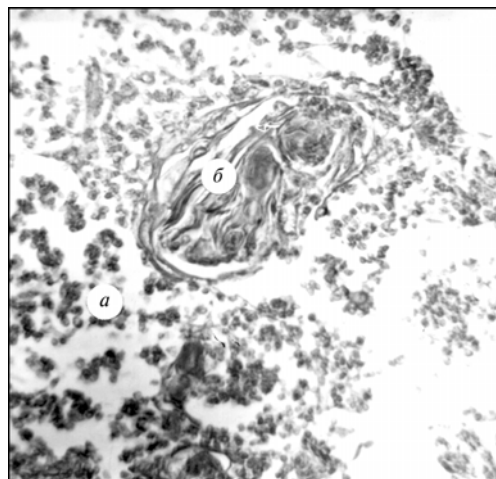


Рис. 5. Тільце тимуса кроля свійського (*Oryctolagus cuniculi*) віком 4 місяці (гематоксилін-еозин, $\times 280$): а — лімфоцити; б — тимусне тільце видовженої форми.

Fig. 5. The small thymus bodies of a 4 months old domestic rabbit (*Oryctolagus cuniculi*) (hematoxylin-eosin, $\times 280$): a — lymphocytes; б — small thymus bodies of elongate shape.

Висновки

У філогенезі проходить ускладнення будови тимуса хребетних тварин: з'являються відокремлені частки у представників нищих хребетних (риби, земноводні); частки розділяються на часточки (плазуни); у представників вищих хребетних (птахи, ссавці) часточки поділяються на зони з різною щільністю розташування лімфоцитів, ускладнюється будова тілець тимуса. Для тимуса окремих представників ссавців притаманний значний поліморфізм (різноманітність форм) тимічних тілець.

- Авандилов Г. Г.* Проблемы патогенеза и патологоанатомической диагностики болезней в аспектах морфометрии. — М. : Медицина, 1984. — 288 с.
- Гриневич Ю. А., Чеботарев В. Ф.* Иммунобиология гормонов тимуса. — К. : Здоров'я, 1989. — 152 с.
- Дранник Г. Н., Гриневич Ю. А., Дизик Г. М.* Иммунотропные препараты. — К. : Здоров'я, 1994. — 288 с.
- Кононский А. И.* Гистохимия. — К. : Вищ. шк., 1976. — 280 с.
- Петров Р. В.* Иммунология и иммуногенетика. — М. : Медицина, 1976. — 316 с.
- Пирс Э.* Гистохимия. — М. : Иностр. л-ра, 1962. — 962 с.
- Ройт А.* Основы иммунологии. — М. : Мир, 1991. — 327 с.
- Шварц С. С.* Экологические закономерности эволюции. — М., 1980. — 280 с.
- Caso L. V.* Histochemical studies of mucosubstances and keratins of thymic corpuscles // Austral. Exp. Biol. and Med. Sci. — 1979. — N 5. — P. 493–498.
- Törö I., Röhlich P., Olah I., Palyi I.* Elektronenmikroskopische Untersuchungen an in vitro gezüchteten Thymusepithelzellen und Hassallschen Körperchen // Z. Zellforsch. — 1965. — 65, N 6. — P. 915–929.
- Flaum Eugene G.* Activity manifestations of Hassall's corpuscles in vitro as revealed by cinematography // Z. Zellforsch. — 1963. — 59, N 4. — P. 479–485.
- Gaudecker B. von, Schmale E.-M.* Similarities between Hassall's corpuscles of the human thymus and the epidermis. An investigation by electron microscopy and histochemistry // Cell and Tissue Res. — 1974. — 151, N 3. — P. 347–368.
- Konen P., Weiss L.* An electron microscopic study of thymic corpuscles in the guinea pig and the mouse // Anat. Rec. — 1964. — 148, N 1. — P. 29–57.